SILS – eine ansprechende Methode für ein selektioniertes Patientengut

T. Winkler, B. Dauser, F. Herbst

Chirurgische Abteilung, Barmherzige Brüder Wien

Barmherzige Brüder Christliche Gastfreundschaft

MEDIZINISCHE UNIVERSITÄT WIEN

- **Einleitung**
- Patienten
- How we do it
  - Cholezystektomie
  - Fundoplikatio
  - Sigmaresektion
  - Abtragung eines Dünndarmtumors
- Zusammenfassung

Geschichte

- Georg Kelling 1901 Laparoskopie bei einem Hund
- Die erste Laparoskopie beim Menschen (diagnostisch) 1910 von dem Schweden Hans Christian Jakobaeus
- In den 1930er Jahren wurden erstmalig auch therapeutische Laparoskopien, vor allen durch Gynäkologen durchgeführt
- Die erste laparoskopische Blinddarmentfernung 1980 durch den Gynäkologen Kurt Semm

Geschichte

- Erste laparoskopische Gallenblasenentfernung über Galloskop (Ein-Rohrtechnik) 1985 Erich Mühe
- Die erste laparoskopische Gallenblasenentferung über mehrere Zugänge, so wie sie heutzutage üblich ist, 1987 durch Phillipe Mouret
- 1989 die erste Leistenoperation durch D. Bogojavlensky
- 1991 die erste Dickdarmoperation durch John Monson
- 1998 kam es dann zur Einführung der Lift-Laparoskopie mit dem Abdo-Lift® (Konzept der gaslosen Laparoskopie) durch Daniel Kruschinski

Size does matter ...

- Fortschritt von offener Chirurgie mit „Große Inzisionen – große Chirurgen“ zu minimal invasiven, minimal traumatisierenden Techniken
- Idee: kleineres Wundgebiet, weniger Schmerzen, frühere Mobilisation und Kostaufbau, kleinere Narben
- Konventionelle laparoskopische Chirurgie von SILS noch einmal getoppt

SILS - Geschichte

- SILS wurde erstmal 1992 von Pelosi beschrieben, der eine single-pucture laparoscopic appendectomy durchführte
- 1997 gelang Navarra et al. eine laparoskopische Cholezystektomie über 2 transumbilikale Trokare und 3 transabdominellen Haltenähten
- Durch high tech (high definition) und neue Instrumente erlebte SILS in den letzten beiden Jahren einen hype

Akronyme

- SPA - Single Port Access
- NOTUS - Natural Orifice Trans Umbilical Surgery
- TUES - Trans Umbilical Endoscopic Surgery
- OPUS - One Port Umbilicus Surgery
- SPL - Single Port Laparoscopic .....
- SIMPLE - Single-incision multiport laparoendoscopic

… with more to come as equipment makers dream up names to trademark!

Überblick

- Was wird benötigt:
  - In der Laparoskopie erfahrener Chirurg
  - Brauchbare Assistenz
  - Geduld

- Ausrüstung:
  - Lichtstarke 5mm evtl. 10mm Optik (HD), ideal überlang
  - Port (Multi-Port, Tri-Port, Gel-Port, SILS-Port, …)
  - Geeignete, (winkelbare) Instrumente (Grasper, Schere, Dissektor, Endostitch), Clips (Ligamax™ 5mm), Leberretraktor

Überblick

- Vorteile:
  - Geringeres Zugangstrauma
  - Weniger Trokarkomplikationen
  - Kosmetisch ansprechendes Ergebnis
- Nachteil:
  - Kostenintensiv
  - Schwierige Handhabung
  - Verlängerte OP Zeiten
  - Bergung großer Präparate

Häufigkeit von Verletzungen	
Gesamtinzidenz	0,1 -0,5 %
Verresnadel	40%
1. Trokar	38%
2. Trokar	22%

Philips et al. J Am Coll Surg 2009

- Einleitung
- **Patienten**
- How we do it
  - Cholezystektomie
  - Fundoplikatio
  - Sigmaresektion
  - Abtragung eines Dünndarmtumors
- Zusammenfassung

Unser Patientengut

- 33 Patienten, 23 weibl. und 10 männl., zw. 19 und 76a med. 48,1a; BMI zw. 34,7 und 19,6 med. 26,0 zw. 10/09 (21/3 Mo) und 05/10 (12/5 Mo) operiert. 5 Chirurgen machen SILS
  ASIS - 1. Austrian Single Incision Symposium 10/09

- OP's:
  - Cholezystektomie 13 (3 Chir. med. 1,03 Std.)
  - Appendektomie 6 (3 Chir. med. 1,02 Std.)
  - IPOM 9 (1 Chir. med. 1,46)
  - Leistenhernie (Rezidiv) 1 (1,26 Std.)
  - Fundoplikatio 1 (2,55 Std.)
  - Sigma 1 (2,00 Std.)
  - andere 2 (2 Chir., Zökopexie 1,50 Std.; Abtragung eines GIST vom Dünndarm 1,00 Std.)

- Einleitung
- Patienten
- **How we do it**
  - **Cholezystektomie**
  - **Fundoplikatio**
  - **Sigmaresektion**
  - **Abtragung eines Dünndarmtumors**
- Zusammenfassung

Cholezystektomie

- SILS - Cholezystektomie von 3 Chirurgen vorgenommen
  - Vorerst gegenseitiges Assistieren, später Assistenz durch Turnusarzt
  - LLD Lagerung
  - 5mm (überlange) Storz 30 Grad Optik
  - Covidien Port mit 3x 5mm od. 2x 5mm und ein 12mm Trokar

Cholezystektomie

- Optional winkelbare Instrumente (Grasper, Dissektor, Schere)
- Gerade Instrumente (Häkchen, Johansonklemme, Dissektor, Schere)
- Oranger Venflon (Ventilation und Cholangiographie)
- Bergebeutel

Cholezystektomie

- Prozedur:
  - Ektropieren des Nabels und Längsinzision von 2cm
  - Anhängen der Faszienränder mit Haltefäden
  - Einbringen des Covidienports, Trokare und Insufflation

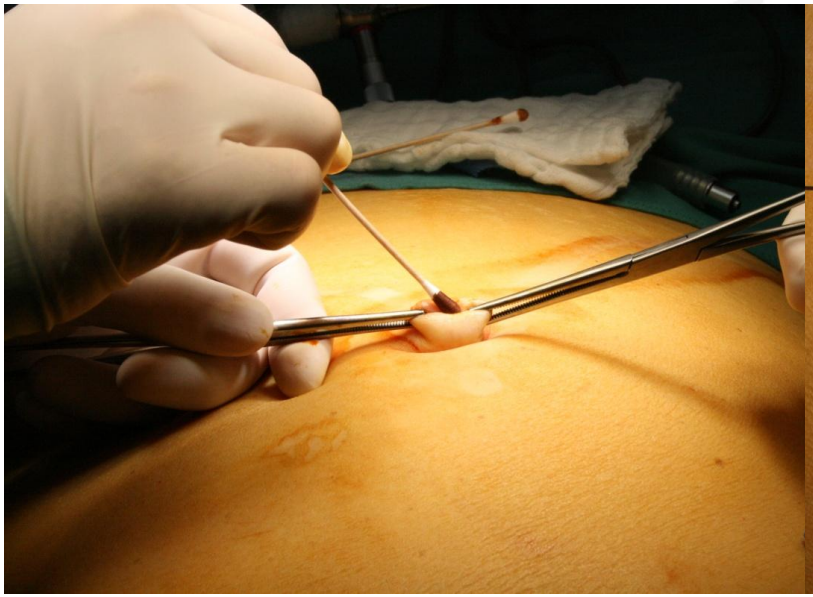

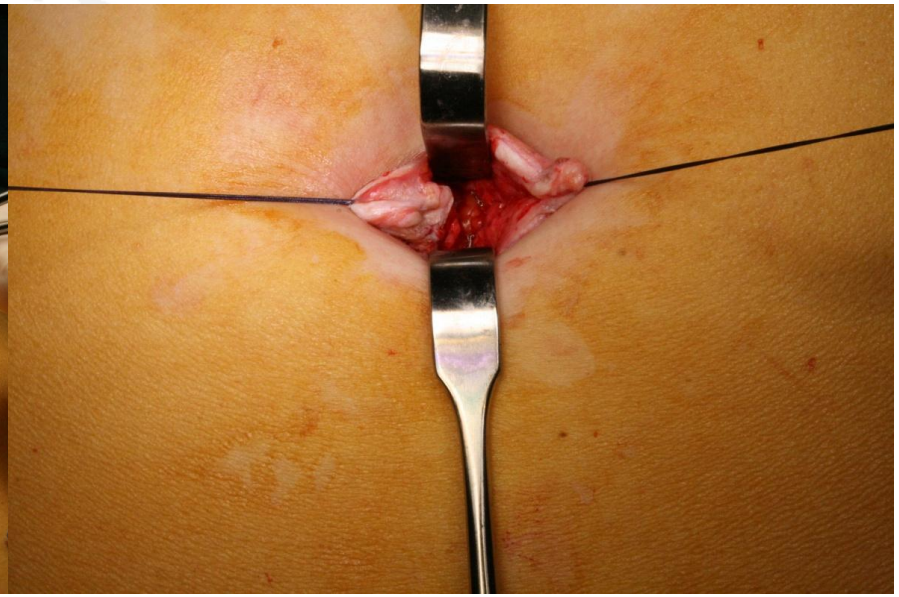

Cholezystektomie

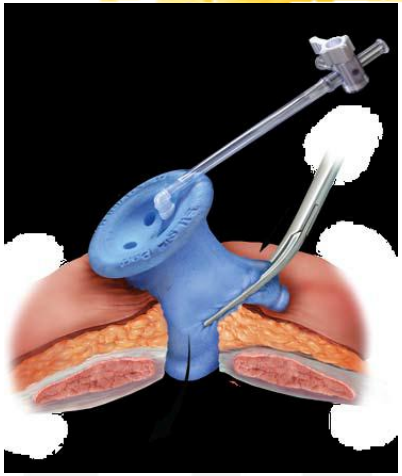

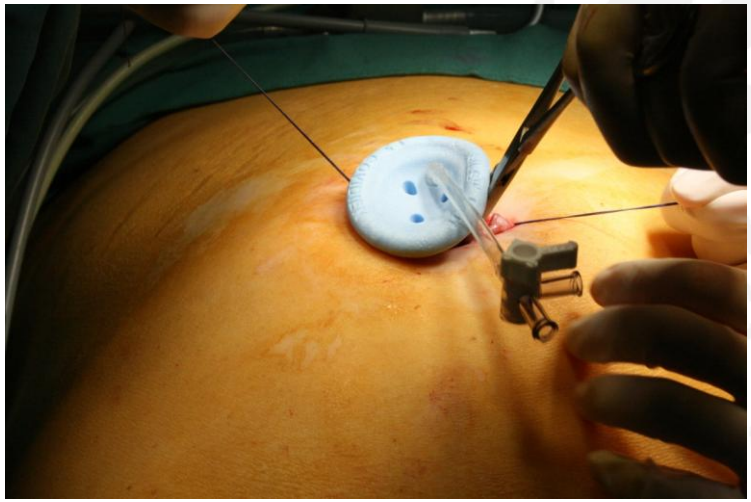

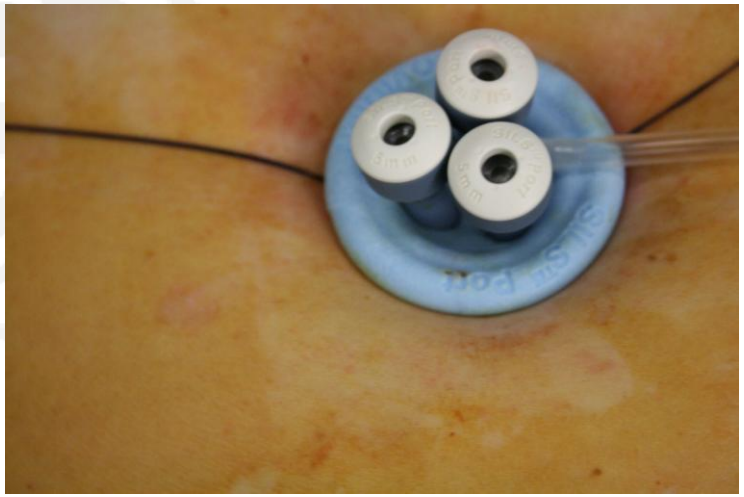

Cholezystektomie

- Prozedur:
  - Stechen eines orangen Venflon mit 3-Wege Hahn re epigastrisch
  - Cholangiographie 12/13 erfolgreich durchgeführt über Cholangiographiekatheter entweder über den Port (n=8) oder über den Venflon (n=4) Fixierung mit Ligamax 5mm (Ethicon)

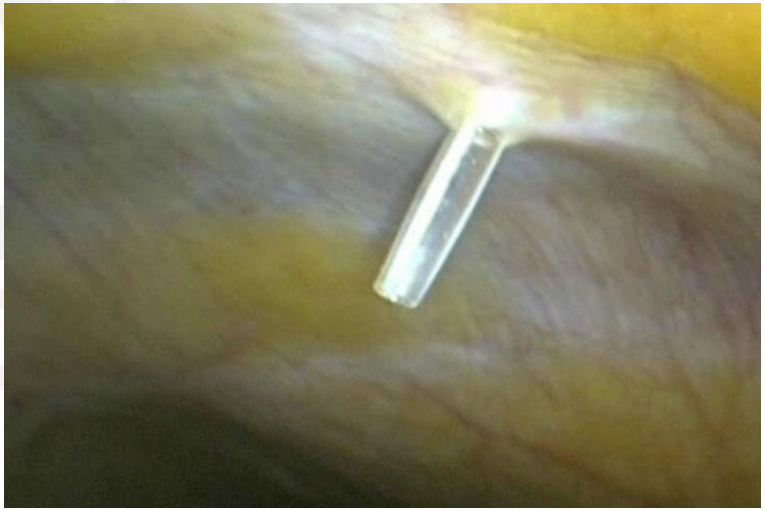

Cholezystektomie

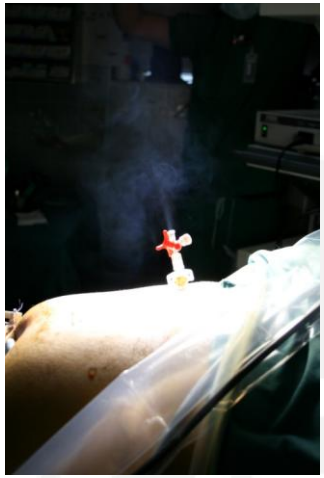

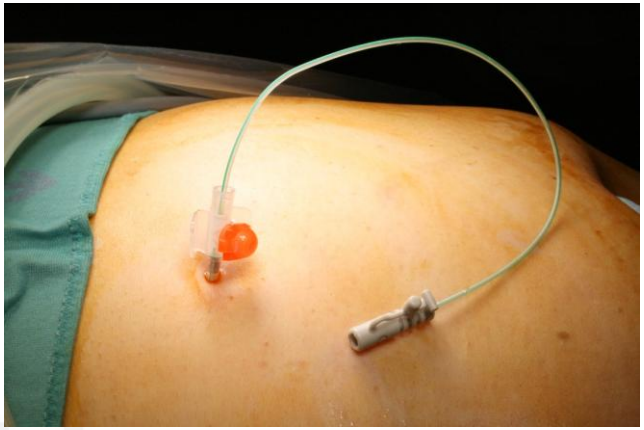

Cholezystektomie

- Prozedur:
  - Ausschälen der Gallenblase
  - Bergung der Gabla über einen Endobag
  - Faszienverschluß in Einzelknopfnaht
  - Intrakutannaht Einzelknopf

Cholezystektomie

Cholezystektomie

- Alle Pat. single shot Antibiose
- Postoperativ standard Schmerzmedikation mit Perfalgan am Operationstag und Tag 1. Dann keine Schmerzmed. mehr notwendig (11/13)
- Keine operationspez. oder andere Komplikationen
- Entlassung nach 3,3d (2-5d)
- Wundkontrolle 5 Wochen später – keine sichtbaren Narben

Fundoplikatio

- Vorerst 1 Pat.
  - SLLD Lagerung
  - 5mm (überlange) Storz 30 Grad Optik
  - Covidien Port 2x 5mm und ein 12mm Trokar
  - Winkelbare Instrumente (Grasp, Dissektor, Endostitch)
  - Gerade Instrumente (Johansonklemme, Dissektor, Schere)
  - Leberretraktor

Fundoplikatio

- Problem der Exposition der Leber

- Custom made Leberretraktor:
  1 Easyflow Drain an bd. Enden mit Faden und gerader Nadel.
  Am Übergang vom 1. zum 2. Drittel weitere Aufhängung.
  (Häkchen vom lone star Retraktor oder auch Naht)

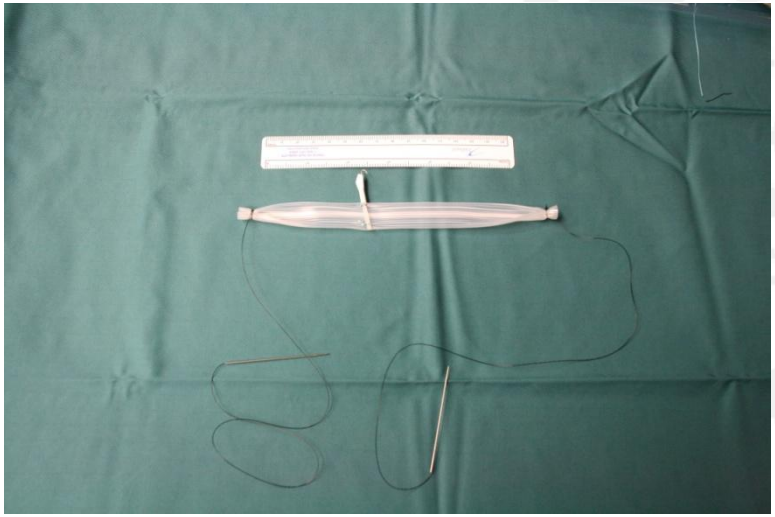

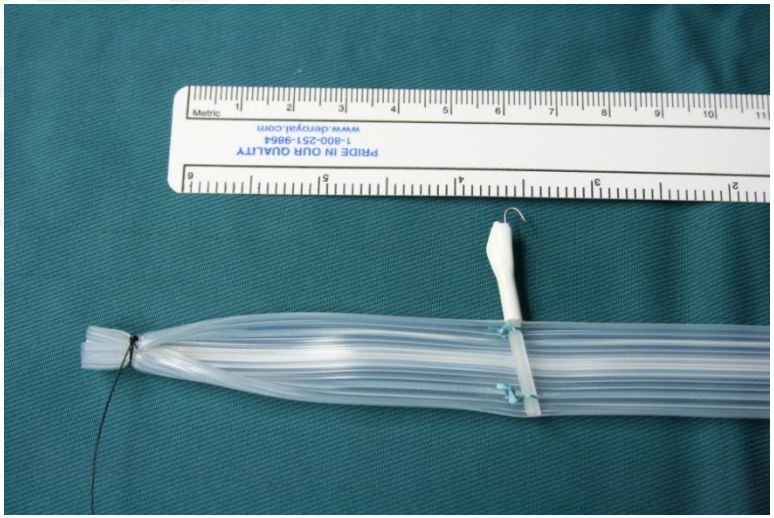

Fundoplikatio

- Prozedur:
  - Beginn analog zur Cholezystektomie
  - Einbringen des Leberretraktors
  - Lone star Häkchen wurde durch eine Naht ersetzt: mit dem Endostitch wurde das Easy flow drain am Zwerchefell zw. Seg. I und II befestigt. Dadurch gute Aufhängung erreicht. Nur für eine „gesunde" Leber geeignet
  - Durchtrennen des Omentum minus, Darstellen des re Zwerchfellschenkels und Präp. des Ösophagus bis nach intrathorakal unter Schonung des vorderen und hinteren Vagusastes

Fundoplikatio

- Prozedur:
  - Am Übergang vom re zum li gastroepiploischen System Skelettieren der gr. Kurvertur
  - Darstellen des li Zwerchfellschenkels, Komplettierung der Mobilisation des Ösophagus
  - Naht der Zwerchfellschenkel mit dem Endostitch
  - Durchziehen der Funduskuppe nach Anbringen einer Naht von li nach re
  - Formen einer floppy Nissenmanschette
  - 3 Nähte, wobei die cran. Zwerchfell, Ösophagus und Manschette fasst, die 2. den Ösophagus und die 3. nur die Manschette

Fundoplikatio

Fundoplikatio

- Ergebnis nach Hautnaht

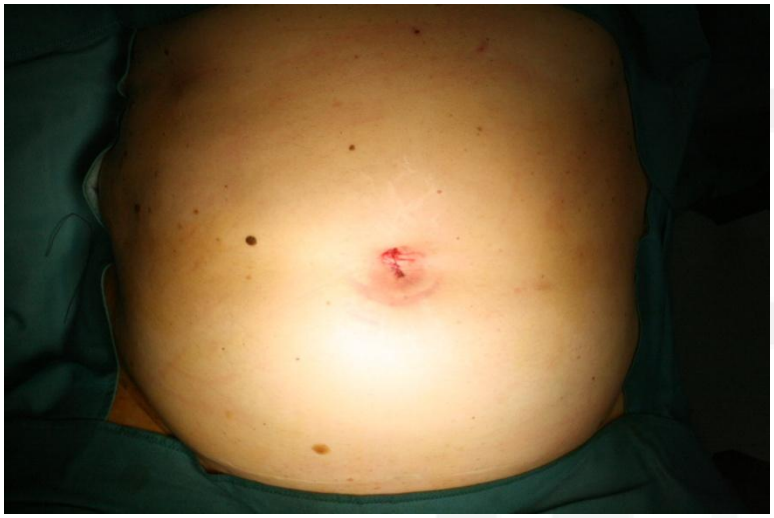

- Standard Schmerzmedikation mit Perfalgan am OP Tag und Tag 1, dann schmerzfrei
- Am 1. p.o. Tag Schluckakt, dieser war unauffällig
- Keine Übelkeit, kein Erbrechen, problemloser Kostaufbau
- Entlassung am 3. p.o. Tag, WuKo keine sichtbare Narbe

Sigmaresektion bei Sigmakarzinom

- 35 jährige Patienten nach Abtragung eines 2cm großen Polypen bei 20cm. Histologisch T1 CA im Gesunden entfernt, aber auch intramuralen Lymphgefäßeinbrüche
- Familie hoch suspekt auf das Vorliegen einer HNPCC Situation
- Nach präoperativer Tuschemarkierung der ehemaligen Abtragungsstelle Sigmaresektion in SILS Technik

Sigmaresektion bei Sigmakarzinom

- Setting:
  - LLD Lagerung
  - 5mm überlange Storz 30 Grad Optik
  - Covidien Port mit 2x 5mm und einem 12mm Trokar
  - Winkelbare Instrumente (Rotikulatorschere)
  - Gerade Instrumente (Johansonklemme, LigaSure™, Endo-GIA™, Kompressionsanastomosenring CAR 27™ / ColonRing™ (by NiTi™ Surgical Solutions))

Sigmaresektion bei Sigmakarzinom

- Prozedur:
  - Längsschnitt im Nabel, Einbringen des Covidien Ports, Lagerung der Pat.
  - Verlagerung des Dünndarms in den re Oberbauch, Omentum Majus unter die Leber
  - Mobilisation des li Hemicolons mit gewinkelter Schere und monopolarer Diathermie unter Zug mit einer Johansonklemme

Sigmaresektion bei Sigmakarzinom

- Prozedur:
  - Durchtrennen des V. mes. inf. am Pancreasunterrand und weitere Mobilisation unter Schonung des Nervenplexus präaortal
  - Durchtrennen der A. mes. inf. am Abgang und Darstellen des rectosigm. Übergangs am Taenienfächer
  - Durchtrennen des Rektums mit dem Endo-GIA™, Entfernen des Covidienport, Einbringen der Schutzfolie und Extraktion des Colons
  - Anlegen einer spannungsfreien end-zu-end NITI Kompressionsanastomose, Dichtigkeitsprobe mit Luft

Sigmaresektion bei Sigmakarzinom

Sigmaresektion bei Sigmakarzinom

- Histologisch ergab sich kein Hinweis auf Residualtumor nach endoskopischer Abtragung
- 1/11 LK war positiv. In der Summe also T1, N1 (UICC III)
- Adjuvante Chemotherapie im interdiszipl. Onkoboard beschl.
- Perfalgan 1g am OP Tag, am 1., und 2. Tag, dann schmerzfrei
- Stuhl am 3. p.o.
- Postoperativ war der Verlauf völlig unkompliziert und die Pat. konnte am 5 p.o. Tag entlassen werden
- Die Wunde heilte perfekt ab und war nach 5 Wochen nicht mehr zu sehen

5 Wochen postoperativ

Resektion eines GIST am Dünndarm mit SILS

- Im Rahmen einer lap. Leistenhernienoperation (TAPP) wurde ein polypöser Tumor am Dünndarm entdeckt. Da kein akuter Handlungsbedarf bestand und der Tumor die Wegsamkeit nicht beeinträchtigt, soll dieser in einer zweiten Sitzung nach Aufklärung des Patienten abgetragen werden

- Präoperatives staging (CT und Tu-Marker) waren unauffällig

Resektion eines GIST am Dünndarm mit SILS

- Setting:
  - Rückenlage
  - 5mm (überlange) Storz 30 Grad Optik
  - Covidien Port mit 2x 5mm und ein 12mm Trokar
  - Gerade Instrumente (Johansonklemme, Endo loop, Endo GIA™ Schere)
  - Bergebeutel

Resektion eines GIST am Dünndarm mit SILS

- Prozedur:
  - Längsschnitt im Nabel, Einbringen des Covidien Ports, Pneumoperitoneum, Lagerung des Pat.
  - Im Jejunum findet sich ein gestielter 4cm großer Tumor antimesenteriell
  - Eine Endo loop Schlinge wird über den Tumor platziert und der Faden über ein Endoclose nach aussen gebracht. So wird der Tumor in Richtung Bauchdecke exponiert und im Anschluß die Basis im Gesunden mit dem Endo-GIA abgetragen

Resektion eines GIST am Dünndarm mit SILS

- Prozedur:
  - Blutstillung und Extraktion des Präparats im Bergebeutel umbilikal
  - Im Gefrierschnitt zeigt sich ein mesenchymaler Tumor, ohne Mitosen, am ehesten einem GIST entsprechend
  - Serosanaht, Bauchdeckenverschluß und Intrakutannaht

Resektion eines GIST am Dünndarm mit SILS

Resektion eines GIST am Dünndarm mit SILS

- Der weitere Verlauf war völlig problemlos
- Pat. bekam am nur OP Tag Perfalgan und war dann beschwerdefrei
- Pat. konnte am 6. p.o. Tag wieder entlassen werden
- Pat. wurde in unserem interdisziplinären Tumorboard besprochen und es wurde bei einem low risk GIST nach den NCCN guidlines ein restaging in 3 Mo beschlossen

Kontrolliert randomisierter Vergleich von Schmerzscore p.o. zw. SILS und konv. L-CHE

- 40 Patienten (34w; 6m) randomisiert auf SILS oder konv. L-CHE
- Infiltration von Ropivacain im Bereich der Trokare vor Inzision
- Schulter- und abdominelle Schmerzen wurden 2, 6, 12, 24, 48 und 72h postoperativ mit der visual analog scale registriert

Tsimoyiannis EC Surgical Endosc. 2010, Feb. 20

Kontrolliert randomisierter Vergleich von Schmerzscore p.o. zw. SILS und konv. L-CHE

- Signifikant geringerer Schmerzscore in der SILS Gruppe
- Nach 24h keine Schmerz in der SILS Gruppe evaluierbar
- Schmerzmittelverbrauch war signifikant geringer in der SILS Gruppe
- Kein Unterschied zeigte sich im Auftreten von Übelkeit und Erbrechen

Rezente Literatur

- Single-incision laparoscopic cholecystectomy: a surgeon's initial experience with 56 consecutive cases and a review of the literature. Roberts KE J Gastrointest Surg. 2010 March

- Laparoendoscopic single site cholecystectomy: the first 100 patients.
  Hernandez JM. Am Surg. 2009 Aug

- Single port access (SPA) cholecystectomy: two year follow-up.
  Podolsky ER. JSLS. 2009 Oct-Dec

- A comprehensive review of single-incision laparoscopic surgery (SILS) and natural orifice transluminal endoscopic surgery (NOTES) techniques for cholecystectomy.
  Chamberlain RS. J Gastrointest Surg. 2009 Sep

- Single incision laparoscopic sigmoid colon resections without visible scar: a novel technique.
  Brunner W. Colorectal Dis. 2010 Jan;12(1):66-70.

- Einleitung
- Patienten
- How we do it
  - Cholezystektomie
  - Fundoplikatio
  - Sigmaresektion
  - Abtragung eines Dünndarmtumors
- **Zusammenfassung**

Zusammenfassung

- SILS ist eine (für den Patienten) ansprechende Methode, die für den Chirurgen eine große Herausforderung bedeutet
- Relativ kurzen Lernkurve (10 Fälle; Solomon D, Surg. Endosc. April 2010) für erfahrene Laparoskopiker
- Patientenselektionierung ähnlich wie bei konventioneller Laparoskopie, abhängig von den skills und der Erfahrung des Chirurgen
- In der Literatur ist die SILS Methode mit einer signifikant geringeren Schmerzbelastung verbunden verglichen mit konventioneller Laparoskopie
- In unserem Patientengut kann auf Grund der kleinen Fallzahl noch keine Aussage getroffen werden, ob sich tatsächlich die SILS Methode positiv auf p.o. Schmerzen bzw. die Narbenhernieninzidenz auswirkt. Es zeigt sich jedoch ein eindeutiger Trend, dass postop. weniger Schmerzmittel benötigt werden. Bislang keine Narbenhernie bei unseren Pat. In der Literatur noch keine Studienergebnisse.

Zusammenfassung

- Alle Pat. wurden nach dem fast track konzept mit rascher Mobilisation und LVK am 1. p.o. Tag geführt. Sigma KA nach Tolleranz und Fundo Aufbau nach Schluckakt
- Keine Drainagen, Magensonde und DK im OP entfernt
- Es gab bei keinem Patienten operationsspezifische oder andere Komplikationen
- Keine Konversion, 1x 1 5mm Trokar zusätzl. bei TAPP (Rezidivleistenhernie)
- Bei der Operation selbst gab es keine Kompromisse bzw. Gefährdung des Patienten mangels Übersicht oder Einstellung
- In jedem Fall kann gesagt werden, daß die Chirurgie ohne sichtbare Narben eine sehr hohe Akzeptanz und Zufriedenheitsrate bei den PatientInnen hat
- Der finanzielle Mehraufwand kann sich langfristig durch geringere Liegedauer und in der Summe geringere operationsassoziierte Morbidität volkswirtschaftlich rechnen???

Diskussion

- Soll die SILS Methode breite Anwendung finden, oder gar neuer Standard werden?
- … oder nur in ausgesuchten Fällen vorgenommen werden? Wer sind die ausgesuchten Fälle?
- Nur auf Patientenwunsch?
- Sollen alle Chirurgen der Abteilung angelernt werden oder nur die Erfahrensten?
- Können die z.T. (noch) verlängerten OP Zeiten und die höheren Kosten durch die benefits der SILS Methode (Kosmetik, geringer Schmerzen und weniger Hernien?) aufgewogen werden?
- Wir haben bis jetzt an unserer Abteilung sehr gute Erfahrungen mit SILS gemacht. Bauchoperationen ohne sichtbare Narben ist ein gutes Konzept und wir werden die Methode weiterhin forcieren

Lets keep it that way …

Herzlichen Dank

2010