Reflux: Mehr als nur Brennen in der Speiseröhre?!

2. Wiener Verdauungstag

Dr. Thomas Winkler

Leiter des Refluxzentrums der Privatklinik Döbling
Leiter Praxis am Stubenring
Ordination Haus mit Herz

PRIVATKLINIK DÖBLING

Ein paar wesentliche Fakten …

- Reflux entsteht (fast) immer durch einen schlecht oder nicht abdichtenden Verschluss zwischen Magen und Speiseröhre
- Für den schlechten Verschluss ist in den allermeisten Fällen ein Zwerchfellbruch verantwortlich. Reflux hat also eine mechanische Ursache – einen Weichteilbruch!
- Ein Zwerchfellbruch ist ähnlich wie ein Nabelbruch oder wie ein Leistenbruch: angeboren, meistens jedoch durch Überanstrengung erworben
- Die Ursachen können viele verschiedene sein, wie ein Hebetrauma (Sie haben sich einen Bruch gehoben), durch übertriebenen Sport, (professionelles) Singen, schweres Erbrechen, heftiges Husten oder Niesen. – Also alles Ursachen, die andere Weichteilbrüche auch hervorrufen können.
- Die beim Sodbrennen als störend empfundene Magensäure ist nicht das Problem! Ganz im Gegenteil: Magensäure ist extrem wichtig für die Verdauung und für die Abwehr von Keimen. Beim Reflux /Zwerchfellbruch kommt lediglich die Magensäure abnorm viel und abnorm oft an eine Stelle – nämlich in die Speiseröhre –, wo diese nicht in diesem Ausmaß sein sollte.

Was ist wichtig …

- Reflux ist die häufigste Erkrankung des oberen Magen-Darm-Trakts mit unterschiedlichen Erscheinungsbildern; Reflux ist nicht gleich Reflux
- Zeit!!! für genaue Anamneseerhebung (oft lange KG)
- Studieren der vorhandenen Befunde, lesen zwischen den Zeilen, kritisches Hinterfragen und erstellen einer individuellen Diagnostik / Therapie
- Die Schwierigkeit liegt oft darin herauszufinden, ob div. Beschwerden refluxassoziiert sind oder nicht. Die Deutung der Befunde allein ist zu wenig
- Impedanzmessung nicht nur für quantitative Erfassung der GERD, sondern auch gut für Symptomkorrelation bei untypischen Beschwerden
- Regelmäßige Kontrolltermine anbieten, das Ansprechen der Behandlung überprüfen und ggf. adaptieren. Patientenführung
- Patienten gut und objektiv über mögliche Diagnostik- und Therapieoptionen aufklären

Was die Sache nicht einfacher macht …

- Dr. Google
- PPI am häufigsten verschriebenes Med. bei GERD. Wirkung – Nebenwirkung bei Langzeittherapie
- Reflux wird fast immer mit saurem Reflux gleichgesetzt. Reflux besteht aber aus mehreren Komponenten (fest, flüssig, gasförmig; sauer, neutral, basisch - Galle); stiller Reflux - Pepsin
- Ausmaß der Symptome korrelieren nicht mit der Größe des Bruchs und mit dem Grad der Schleimhautschädigung, wobei das subjektive Empfinden und die Symptome mit der Zeit abnehmen
  Johnson DA, Fennerty MB. Gastroenterology. 2004
- Leitlinienkonform sehr häufig initial Verschreibung von Medikamenten ohne Abklärung und ohne Kenntnis des Ausmaßes der Erkrankung
- Rein symptomatische Therapie der GERD durch PPI. Reflux persistiert auch unter Therapie. Saurer Reflux wird alkalisiert. Reflux selbst bleibt unbehandelt. Symptomkontrolle unterschiedlich gut während Therapie
- Trotz z.T. beträchtlicher Nebenwirkungen oft keine alternative Therapie zu PPI angeboten. Häufig Bagatellisieren der Beschwerden durch den Behandelnden: „Sie bilden sich die Beschwerden nur ein", oder „das ist alles nur psychisch"
- Verschiedene Interessen: Symptomkontrolle, (ursächliche) Behandlung von Reflux, Vermeidung von pot. Komplikationen

Gefahren eines unbehandelten Reflux

Lokal:

- Persistieren der Symptome
- Voranschreiten einer (sekundären) Ösophagusmotilitätsstörung mit dem klinischen Symptom der Dysphagie
- (Peptische) Stenosen, Schatzkiring
- Barrett und Barrettkarzinom

Extraösophageal:

- Zunehmende extraösophageale Manifestation:
  - Halsschmerzen, Heiserkeit
  - COPD, Asthma, Aspiration, Pneumonie
  - Zahnerosionen

was uns Sorgen macht ...

- GERD verursacht neben z. T. massiven Symptomen und bedeutenden extraösophagealen Manifestationen auch signifikante Komplikationen: Barrett und ein Ösophaguskarzinom
- Inzidenz des Adenokarzinoms des Ösophagus steigt schneller als jede andere Tumorentität in den westlichen Ländern
- Barrett-Karzinomsequenz analog zur Adenom-Karzinomsequenz beim CRC
- Das Risiko eines Adenokarzinoms in der Speiseröhre war 8-fach erhöht bei Patienten, die regelmäßig einmal pro Woche Sodbrennen hatten. Zusätzlich war die Inzidenz der Karzinomentwicklung um das 3- fache bei jenen Pat. erhöht, die als symptomatische Therapie PPI einnahmen
  DeMeester; World J Gastroenterol, 2010

was wir wollen …

- Intersdiziplinäre Behandlung durch Experten stadiengerecht und individuell abgestimmt
- Deutliche Verbesserung der QOL, nachhaltige Reduktion der Symptome inkl. extraösophagealer Manifestation und Vermeidung von Komplikationen
- Verbessertes Screening (für Barrett); effizienter, billiger und höhere Akzeptanz / Compliance
- Leitlinienkonforme, effiziente und nachhaltige Therapie ohne oder mit geringen Nebenwirkungen
- Verhinderung der Präkanzerose Barrett durch adäquate Therapie der Refluxerkrankung (= Motor abstellen). Welche?
- Bei Bestehen stabile Erkrankung erzeugen. Im Idealfall komplette Remission
- Ein Karzinom langfristig verhindern bzw. das Risiko auf das eines Patienten aus der Normalbevölkerung minimieren

- **Einleitung**
- Diagnose
- Therapie
- Zusammenfassung und take home message

Epidemiologie von GERD

- Häufigste Erkrankung des oberen Gastrointestinaltrakts
- 40% der Normalbevölkerung einmal im Mo; 14% einmal wöchentlich; 7% tgl. Reflux
- Lebensqualität von Refluxpatienten oft signifikant beeinträchtigt
- Reflux kann nicht nur lokale Probleme verursachen wie Motilitätsstörung, peptische Stenose, Achalasie, … sondern auch viele extraösophageale Kollateralschäden wie z.B. COPD hervorrufen
- Reflux ist krebserzeugend

Symptome

- GERD ohne Komplikationen:
  - Regurgitation, (saures) Aufstoßen und unspezifisches Völlegefühl, Blähungen
  - Sodbrennen – epigastrische, retrosternale Schmerzen/Brennen (heart burn); kardiale Abklärung!!
- GERD mit Komplikationen:
  - Halsschmerzen, Heiserkeit, broncho- pulmonale Affektionen bis zur rezidivierenden Pneumonien und Asthma durch Mikroaspirationen von Magensäure
  - Chronische Entzündungen im Mund (Zahnerosion, Parodontose) und auch im HNO Bereich (chronisch rezidivierende Sinusitiden) ohne anders erklärbare Ursache

- Einleitung
- **Diagnose**
- Therapie
- Zusammenfassung und take home massage

Diagnose

- Morphologisch:
  - Gastroskopie: Hiatushernie, GERD, Barrett (multilevel Biopsien - Seattle, Chromoendoskopie / NBI, …)
  - Zukünftig: Zytosponge TTF3, liquid biopsy, Kapselendoskopie, etc.
- Quantitativ:
  - Impedanz (sauer, gallig, neutral und gasförmiger Reflux, Symptomenkorrelation). Höchste Sensitivität und Spezifität für Reflux. Medikamente müssen nicht abgesetzt werden
- Funktionell:
  - Videokinematographie (Motilität, HIS Winkel, Entleerungsstörung). Dynamische Testung der Kinetik.
  - Manometrie
  - HR / Impedanzmanometrie

Abklärung und Diagnostik

- Genaue Anamnese
- Abklärung:

morphologisch - Gastroskopie

quantitativ - Impedanzmessung

funktionell - Videokinematographie

- Einleitung
- Diagnose
- **Therapie**
- Zusammenfassung und take home massage

Konzept der GERD Therapie

- Abklärung, dann maßgeschneiderte, individuell gestaltete Therapie je nach:
  - Befund (onkologische Risikokonstellation)
  - Ausprägung der Erkrankung, Begleiterkrankungen
  - Subjektiven Beschwerden
  - Patientenwunsch

- Treatment options (Leitlinie):
  - <u>Bei unkomplizierter GERD:</u>
  - Veränderung der Lebensgewohnheiten
  - Medikamentös mit Einsatz von PPI
  - <u>Bei komplizierter GERD:</u>
  - short term PPI und Reevaluation
  - long term PPI (Nebenwirkungen und z.T. insuff. Symptomlinderung)
  - Interventionell, endoskopisch, Chirurgisch

PPI Dauertherapie

- Ansprechen der PPI's:
  - Gutes initiales Ansprechen der Therapie in bis zu 60%
  - Nach Absetzen Rezidiv in bis zu 90%
  - Bei lebenslangen PPI's, in bis zu 70% auch unter Dosissteigerung keine Symptomfreiheit, Überwiegen von Nebenwirkungen
- Rein symptomatische – keine causale Therapie! Reflux selbst wird nicht eliminiert, sondern wird nur weniger aggressiv / weniger sauer. Die anderen Komponenten bzw. der Reflux selbst bleiben unbehandelt!
- Lebenslange Therapie mit PPI's teuer und von Compliance des Pat. abhängig (bis zu 70% nicht compliant)

Vakil N. Rev Gastroenterol Disord. 2005;5(suppl 2):S12–S17.
Bardhan KD. Am J Gastroenterol. 2003;98(3 suppl):S40–S48.
Hungin AP, et al. Br J Gen Practice. 1999;49:463–464.

- Nebenwirkungen von PPI

Nebenwirkungen von Langzeit PPI Therapie

- PPI sind die am häufigsten verschrieben Medikamente, oftmals ohne wirkliche Indikation (Magenschutz)
- Gute Wirkung, aber auch z.T. schwerwiegende Nebenwirkung:
  - Assoziiert mit Knochenbrüchen (Osteoporose), erhöht Risiko um 30-51%, besonders bei Patienten mit Drogenkonsum, Rauchen, Alkoholismus, schlechter EZ, Steroide, etc.
  - Erhöht das Risiko einer Pneumonie und Clostridium diff. Kolitis auf das Doppelte, bakterielle Überwucherung des Dünndarms um das 3-fache und andere Infekte im Intestinaltrakt und spontane Peritonitiden scheinen erhöht zu sein
  - Erhöhte Inzidenz von vorzeitigem Auftreten von Demenz nach Langzeit PPI Therapie

Nebenwirkungen von Langzeit PPI Therapie

- Wechselwirkungen (Clopidogrel, …)
- Missbildungen
- Erhöhte Anfälligkeit für Pneumonien
- Vit B12 und Eisenmangel, Hypomagnesämie
- Hypergastrinämie mit rebound Hypersekretion von Säure. Höhere Wahrscheinlichkeit von verschiedenen Karzinomen, wie Magenkarzinom (atrophe Gastritis; inbesondere bei H. pylori), CRC, Karzinoid
- Potentielle Verstärkung der GERD durch verzögerte Ösophagusentleerung

Ford RL; Curr Drug Metab. 2017
DM McCarthy; Curr opinion Gastroenterol 2010
E Sheen; Dig Dis Sci 2011
JM Gill; Ann Fam Med 2011
DY Graham; Curr Gastroenterol Rep 2008
JG Fox; Gut 2011

Alternatives Treatment: Alginat als Schutzbarriere gegen Reflux

- Physikalische Schutzbarriere auf dem Mageninhalt
- Geeignet als Monotherapie bei leichter GERD, Add-on zur Symptomkontrolle bei PPI oder als Zusatz beim absetzen von PPI
- Wird aus dem Palmentang (Braunalgenart) gewonnen. Er bildet an den Küsten im Nordatlantik ausgedehnte Tangwälder und kommt auch in der Nord- und Ostsee vor.
- Rasche und langanhaltende Wirkung: wirkt innerhalb von 5 Minuten bis zu 4 Stunden – auch im Liegen
- Alginat ist ein Polysaccharid und wird vom Körper nicht aufgenommen, sondern unverdaut über den Darm ausgeschieden
- Auch für die gesamte Schwangerschaft und Stillzeit geeignet

Labenz J. UEGW Update 2014, Labenz J. DDW Update 2015, Leimann D et al. Dis Oesophagus 2016

Indikation für eine OP

- Voluminöser Reflux
- Regurgitationen
- Nicht zufriedenstellende med. Therapie
- Patientenwunsch
- Upside-down stomach
- Nebenwirkungen der Med. prädominant
- Barrettmetaplasie kontroversiell
- Extraösophageale Manifestation?

Fundoplikatio

- Fundoplikatio ist Goldstandard mit bester Datenlage (ohne Fremdmaterial). Eine Reihe von endoskopische und chirurgische Alternativen (meist mit Fremdmaterial)
- Randomisierte Studien haben die überlegene Antirefluxkontrolle durch die Fundoplikatio verglichen mit der medikamentösen Therapie bestätigt
  Ann Surg 2003, Ann Surg 2006
- Antirefluxchirurgie ist sicher, effektiv und dauerhaft BJS 1996, NJM 1992, Ann Surg 2003
- Fundoplikatio ist die Therapie der Wahl für eine adäquate und suffiziente Behandlung des Barrett durch Elimination aller Refluxarten (Gas, Säure, Galle, neutral) entweder alleine oder in Kombination mit einem lokalen Verfahren

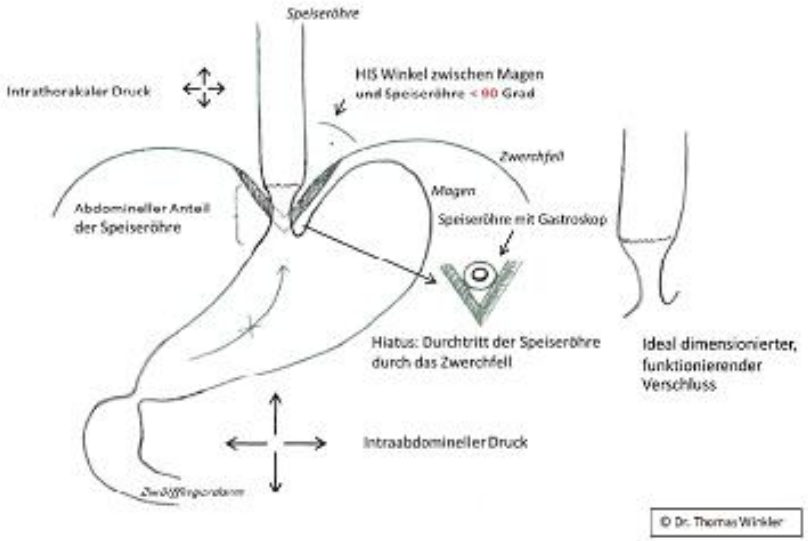
Speiseröhre
Intrathorakaler Druck
HIS Winkel zwischen Magen und Speiseröhre < 90 Grad
Zwerchfell
Magen
Abdominaller Anteil der Speiseröhre
Speiseröhre mit Gastroskop
Hiatus: Durchtritt der Speiseröhre durch das Zwerchfell
Ideal dimensionierter, funktionierender Verschluss
Intraabdomineller Druck
Zwölffingerdarm
© Dr. Thomas Winkler

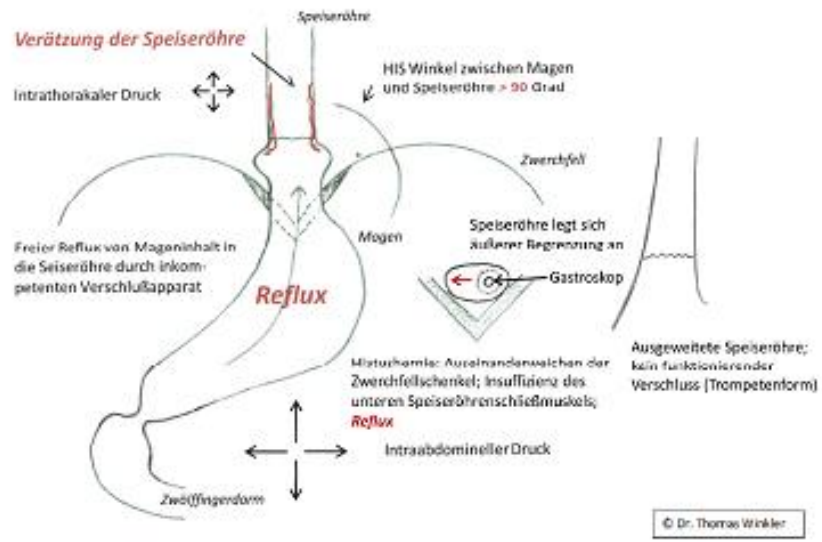
Verätzung der Speiseröhre
Speiseröhre
Intrathorakaler Druck
HIS Winkel zwischen Magen und Speiseröhre > 90 Grad
Zwerchfell
Magen
Freier Reflux von Mageninhalt in die Seiseröhre durch inkompetenten Verschlußapparat
Reflux
Speiseröhre legt sich äußerer Begrenzung an
Gastroskop
Ausgeweitete Speiseröhre; kein funktionierender Verschluss (Trompetenform)
Mistuchemie: Auseinanderweichen der Zwerchfellschenkel; Insuffizienz des unteren Speiseröhrenschließmuskels; Reflux
Intraabdomineller Druck
Zwölffingerdarm
© Dr. Thomas Winkler

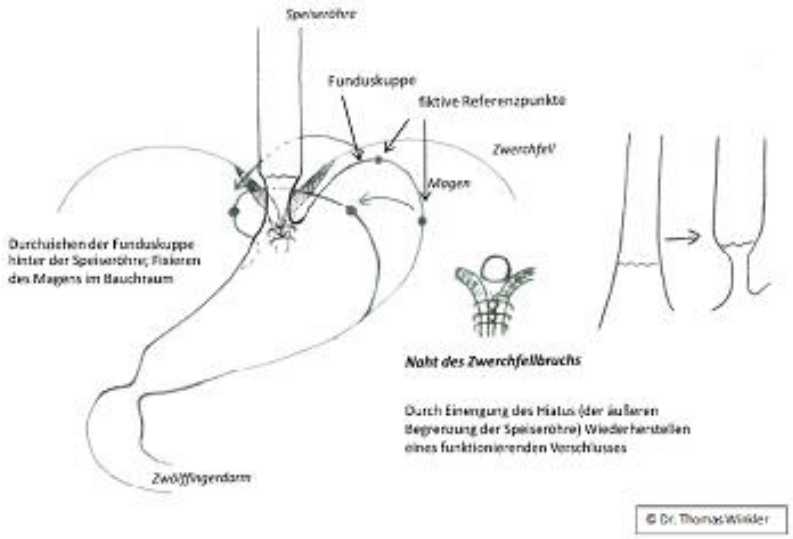
Speiseröhre
Funduskuppe
fiktive Referenzpunkte
Zwerchfell
Magen
Durchziehen der Funduskuppe hinter der Speiseröhre; Fixieren des Magens im Bauchraum
Naht des Zwerchfellbruchs
Durch Einengung des Hiatus (der äußeren Begrenzung der Speiseröhre) Wiederherstellen eines funktionierenden Verschlusses
Zwölffingerdarm
© Dr. Thomas Winkler

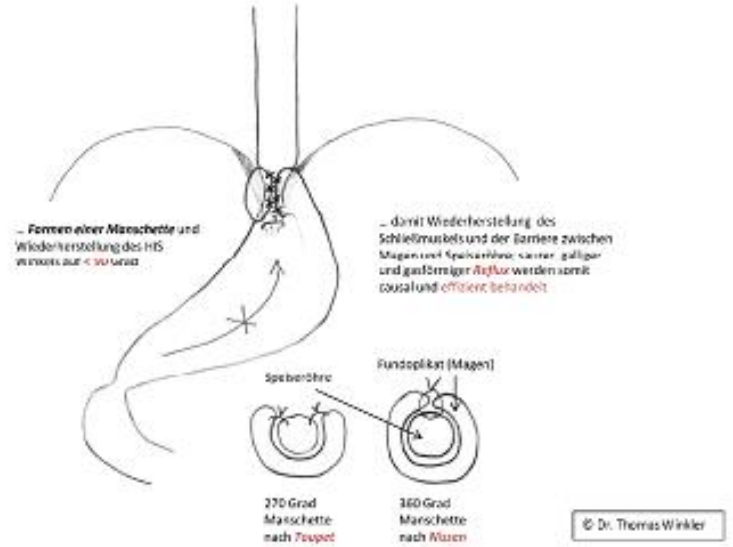
... Formen einer Manschette und Wiederherstellung des HIS Winkels auf < 90 Grad
... damit Wiederherstellung des Schließmuskels und der Barriere zwischen Magen und Speiseröhre; saurer, galliger und gasförmiger Reflux werden somit caudal und effizient behandelt
Speiseröhre
Fundoplikat (Magen)
270 Grad Manschette nach Toupet
360 Grad Manschette nach Nissen
© Dr. Thomas Winkler

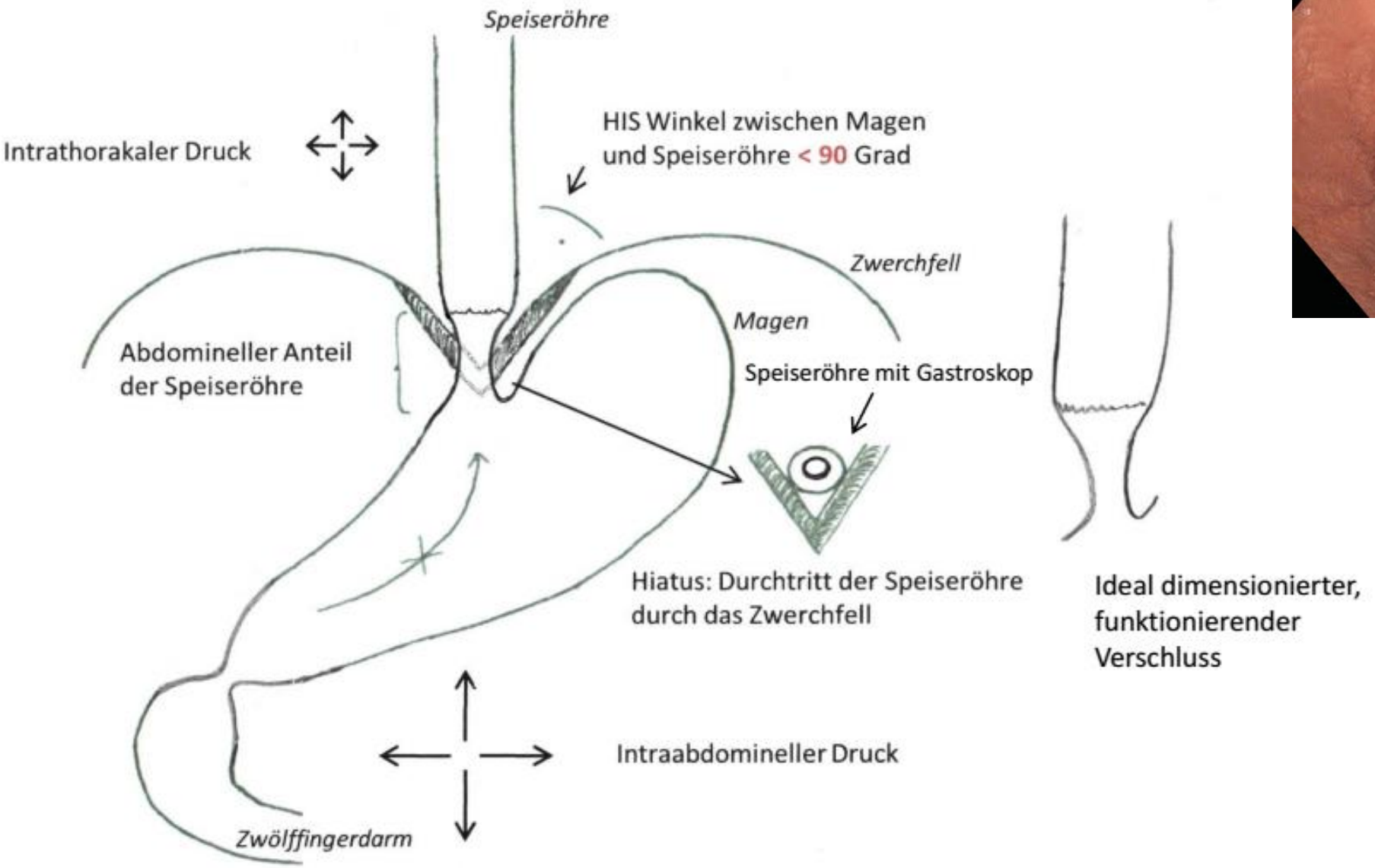

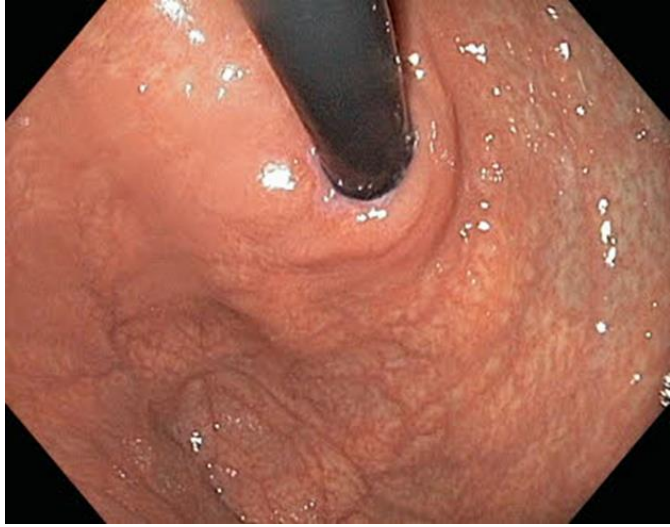

© Dr. Thomas Winkler

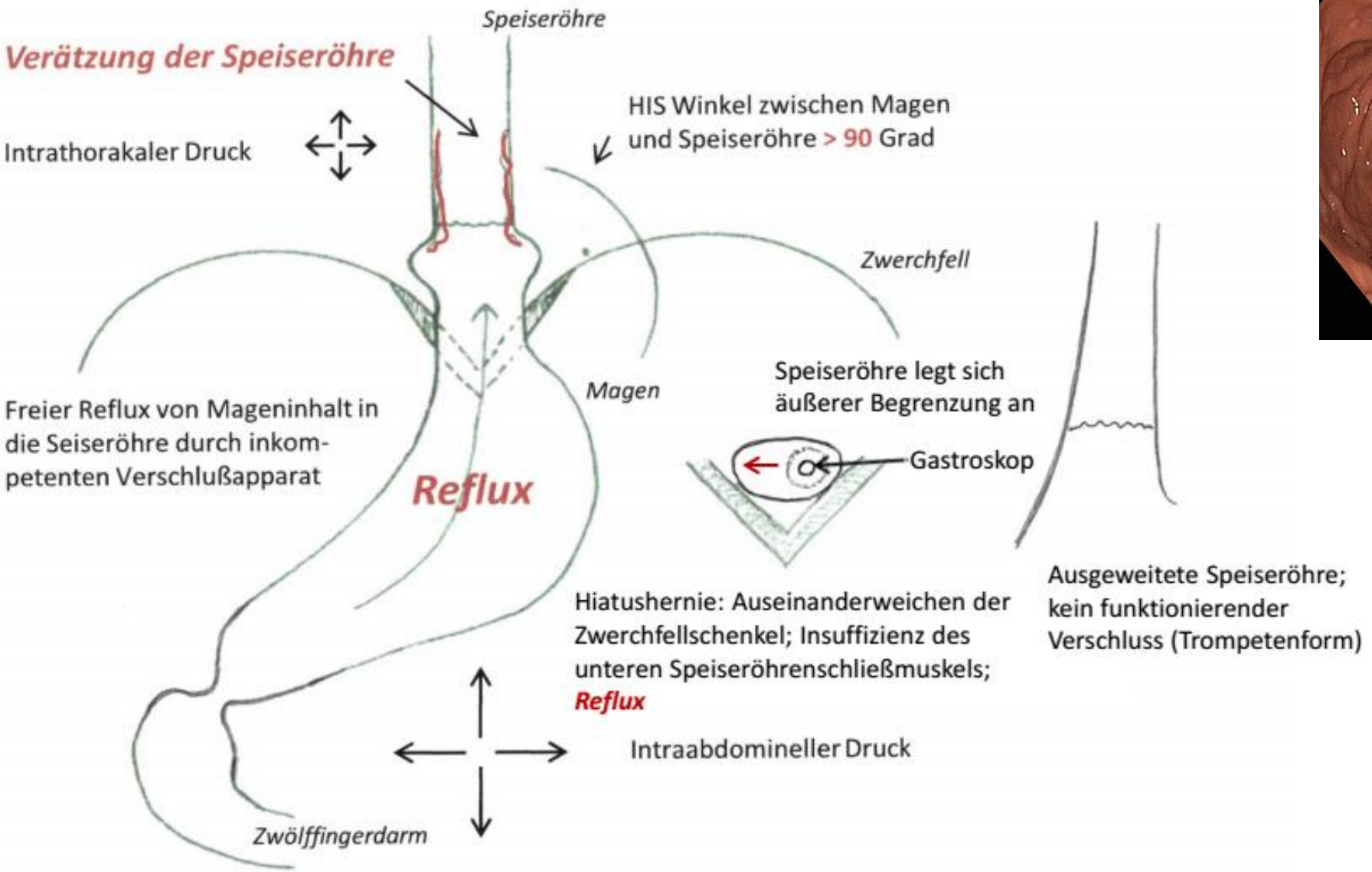

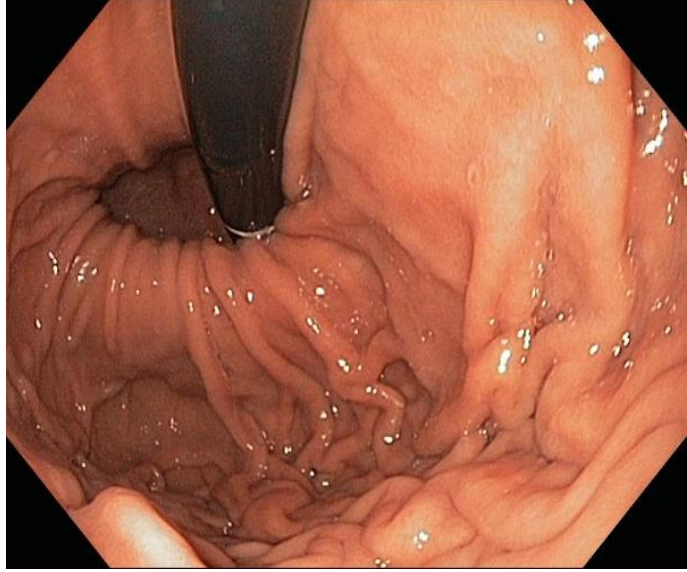

© Dr. Thomas Winkler

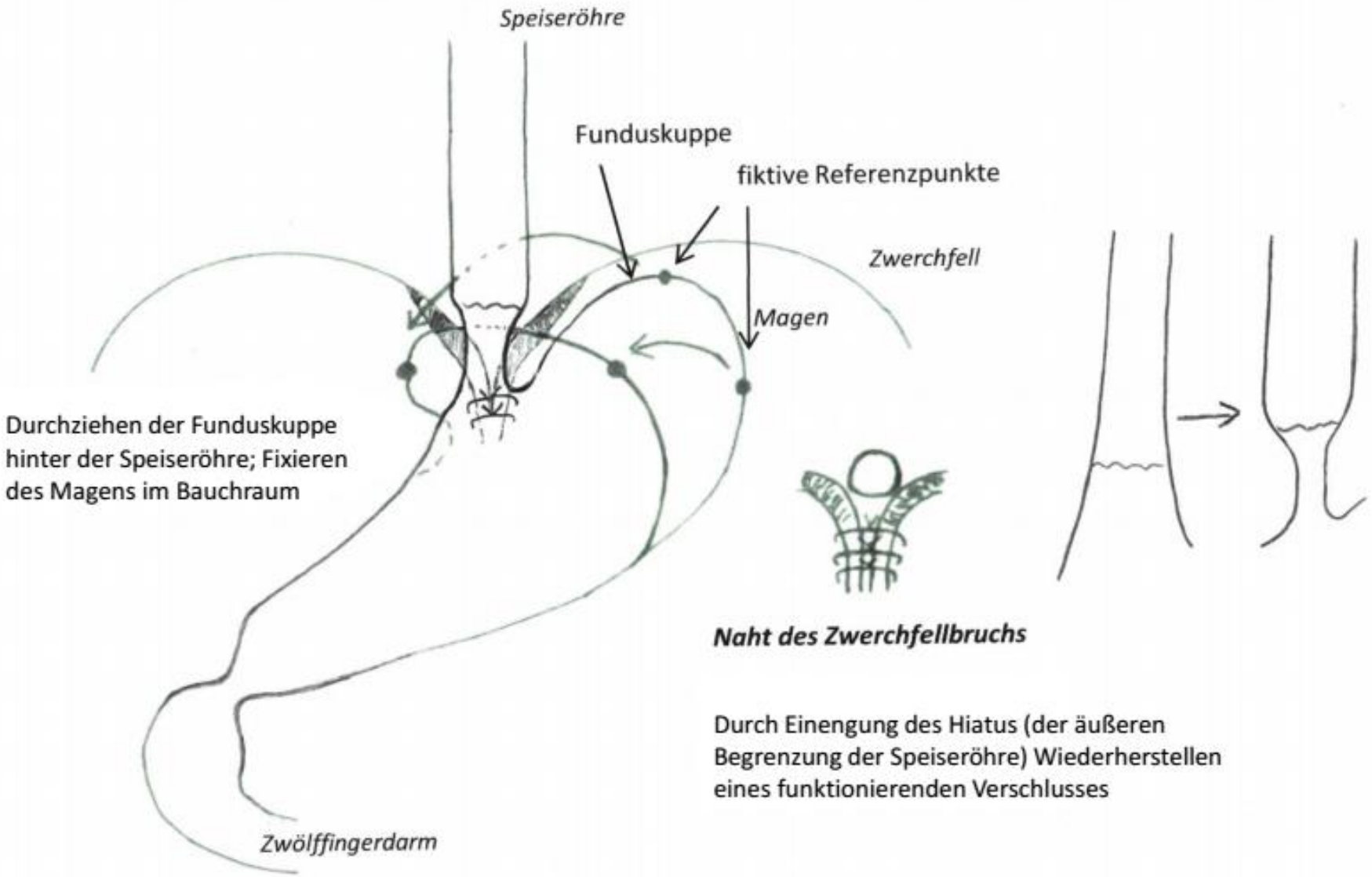

Naht des Zwerchfellbruchs

Durch Einengung des Hiatus (der äußeren Begrenzung der Speiseröhre) Wiederherstellen eines funktionierenden Verschlusses

© Dr. Thomas Winkler

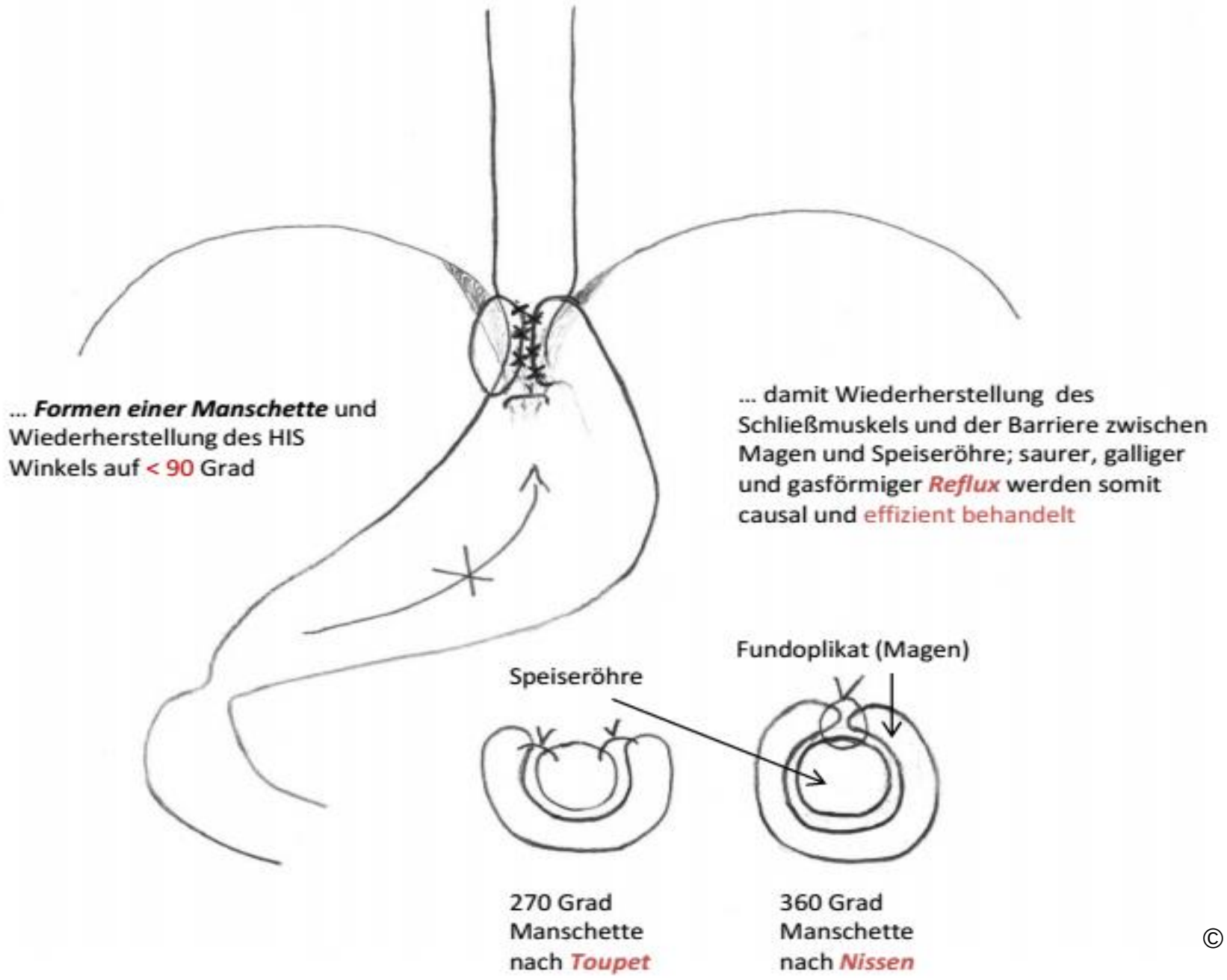

© Dr. Thomas Winkler

… die ewige Diskussion – Lösung?

- Das größte Risiko ist der Chirurg … Der Behandlungserfolg ist nur von der Qualität der Fundoplikatio abhängig
- Fundoplikatio ist nicht gleich Fundoplikatio. Postoperative Qualitätskontrollen (Impedanz) notwendig
- Die Kontroverse PPI oder OP nur auf Grund der Tatsache, dass unterschiedliche Dinge miteinander verglichen werden! Bei Gegenüberstellung von **erfolgreichen** Fundoplikationen vs PPI sind sowohl die Zufriedenheitsrate, QOL, die komplette Antirefluxkontrolle, der Schutz gegen Barrett und Karzinom, sowie die Verminderung von extraösophagealen Komplikationen wie COPD, etc. bei den Operierten höher als bei der PPI Gruppe.
- Eine insuffiziente Fundoplikatio ist einer medikamentösen Therapie in der kompletten Antirefluxkontrolle unterlegen, aber eine erfolgreiche (Impedanz postoperativ) deutlich überlegen!

… die ewige Diskussion – Lösung?

- PPI's können keine „Löcher stopfen" (Hiatushernie). Reflux ist mechanisches und funktionelles Problem
- Mit PPI's werden die Symptome häufig besser. Downstaging der GERD! **Der Reflux bleibt auch während der Therapie!**
- PPI's schützen nicht vor Barrett / Ösophaguskarzinom! Umdenken?
- Operationen nur durch erfahrene Chirurgen bzw. high volume centers?
- Verunsicherung der Patienten durch Vorschlag zum Teil komplett kontroverser Behandlungsstrategien des Refluxes bzw. des Barretts

- Einleitung
- Diagnose
- Therapie
- **Zusammenfassung und take home message**

Take home message I

- GERD ist die häufigste Erkrankung des oberen Gastrointestinaltrakts (bis 40% der Normalbevölkerung) GERD verursacht sowohl Barrett, als auch Karzinome
- In vielen Fällen ist der Reflux nicht ausreichend bzw. nicht adäquat therapiert
- Barrett in bis zu 35% bei GERD Patienten
- Barrett ist stärkster bekannter Risikofaktor für ein Adenokarzinom des Ösophagus
- Viele junge Leute leiden an GERD oder sogar an Barrett. Eine geeignete und adäquate Therapie ist von größter Wichtigkeit, um eine Progression zu höheren Dysplasiestadien und um ein Ösophaguskarzinom zu verhindern
- Sollte eine Gastroskopie Teil der empfohlenen Vorsorgeuntersuchung werden? Bei Risikogruppen? Kosten?

Take home message II

- Kein blindes Verschreiben von PPI, insbesondere nicht bei Pat. mit GERD
- Das Ansprechen auf PPI beweist eine CLE (columnar lined esophagus); damit sollte eine Gastroskopie zur weiteren Abklärung vorgenommen werden
- Kurzzeit PPI Behandlung ideal. Langzeittherapie nur für Komplett-Responders (GERD, Barrett)? Potentielle (schwere) Nebenwirkungen. Medikamentöse Therapie der kompletten Antirefluxkontrolle (Operation) unterlegen (Prävention des Karzinoms?)
- PPI symptomatische Therapie, Reflux bleibt - jedoch weniger sauer
- Die Fundoplikatio ist dauerhaft, sicher, effektiv (Chirurg), gute Kontrolle der refluxspezifischen Symptome und enorme Reduktion der Behandlungskosten
- Die richtige Indikationsstellung ist entscheidend
- Nach einer erfolgreichen Fundoplikatio (Impedanz) benötigen die Patienten keine Anti-Refluxmedikation mehr

Herzlichen Dank

RSMD

REFLUX | SCHILDDRÜSE | MASTDARM | DICKDARM

Leiter des Refluxzentrum, Privatklinik Döbling

DR. THOMAS WINKLER

Facharzt für Chirurgie und Viszeralchirurgie